

UNIVERSIDAD NACIONAL DE RÍO CUARTO
FACULTAD DE AGRONOMÍA Y VETERINARIA

Trabajo Final presentado para optar al Grado de Médico Veterinario

Modalidad: Monografía

MEMBRANAS BIOLÓGICAS COMO HETEROINJERTOS
EN CIRUGÍA RECONSTRUCTIVA

Nombre del alumno: Abigail Deambrocio

DNI: 38885261

Directora: Patricia Alejandra Bertone

DNI: 17412879

Río Cuarto - Córdoba

Septiembre / 2023

UNIVERSIDAD NACIONAL DE RÍO CUARTO
FACULTAD DE AGRONOMÍA Y VETERINARIA
CERTIFICADO DE APROBACIÓN

Título del Trabajo Final: Membranas biológicas como heteroinjertos en
cirugía reconstructiva

Autor: Abigail Deambrocio

D.N.I: 38885261

Director: Patricia Alejandra Bertone

Aprobado y corregido de acuerdo con las sugerencias de la Comisión
Evaluadora:

Claudio Boaglio _____

Anabela Benzoni _____

Fecha de presentación: ____/____/____

Secretario Académico

AGRADECIMIENTOS

Quiero agradecer a mi familia, principalmente a mis padres por ser mi sustento, acompañarme en cada paso, confiar en mí y darme la oportunidad de estudiar. Por su sacrificio y apoyo que me impulsó a alcanzar a esta meta.

Gracias a mis amigos de mi pueblo, de la universidad y a todos lo que conocí en estos años en Rio Cuarto. Gracias por bancarme, por todos los momentos que compartimos y por darme ese empujón cuando lo necesitaba.

Gracias a mis mascotas por ser mis “primeros pacientes” y poner en práctica mis conocimientos.

Gracias a mi directora Patricia Bertone por sus conocimientos, dedicación y paciencia; que fueron fundamentales para concretar mi tesis.

Gracias a la UNRC por brindarme la oportunidad de poder estudiar y recibirme de Médica Veterinaria. Por darme las herramientas y conocimientos para formarme profesionalmente, por las experiencias, por conocer muchas personas en las que forme una amistad y principalmente por ayudarme a crecer personalmente.

ÍNDICE DE TEXTO

1. Introducción	7
2. Objetivos	10
3. Injertos	11
4. Membranas biológicas	23
5. Métodos de obtención de las membranas biológicas.	25
6. Medios y métodos de conservación de las membranas biológicas.	26
7. Ejemplos de uso de membranas en cirugía reconstructiva	30
8. Discusión	37
9. Conclusión	42
10. Bibliografía	43

ÍNDICE DE IMÁGENES

Figura 1. Injerto de grosor completo y parcial.	16
Figura 2. A. Lesión del área distal de una de las extremidades con presencia de tejido de granulación sano. B. Post implantación del injerto de espesor completo sobre la herida	17
Figura 3. Método en forma de punch.	18
Figura 4. Injerto en malla.	19
Figura 5. Injerto de grosor parcial.	20
Figura 6. Área de piel elegida para el injerto, una vez hecho el corte con bisturí.	21
Figura 7. Disección de la piel.	21
Figura 8. Injerto de piel pre-implantación.	21
Figura 9. Injerto de piel de la imagen anterior convertida en red.	22
Figura 10. Injerto implantado en el receptor.	22
Figura 11. (a) Secuestro corneal en gato (b) Implante de membrana amniótica (c) 3 semanas post operatorio, presencia de tejido de granulación (d) Apariencia del ojo 12 semanas posterior a la cirugía.	31
Figura 12. Vejiga del perro con injerto de pericardio.	33
Figura 13. Sutura del injerto de cartílago auricular en el defecto de la pared torácica de un gato.	35
Figura 14. Sutura de la fascia lata a los músculos (A) esfínter anal externo, (B) obturador interno y (C) coccígeo, descritos en la técnica quirúrgica para herniorrafia perianal en caninos	36

RESUMEN

Las membranas biológicas se emplean como injertos en cirugía reconstructiva veterinaria con el fin de promover la regeneración y la curación de los tejidos u órganos dañados, y principalmente recuperar la morfología y función de los mismos. Para este determinado objetivo, estas membranas deben proporcionar soporte, un entorno adecuado para la migración de células y formación de nuevos vasos sanguíneos. Estos injertos se obtienen a partir de animales (caninos, felinos, bovinos, equinos) sometidos a eutanasia por causas no infecciosas o traumas; que presentan propiedades favorables debido a que son tejidos de fácil obtención y almacenamiento, bajo costo y ocasionan la mínima reacción en el tejido implantado. Una vez recolectado el mismo, requieren diversos tipos y técnicas de conservación e implantación hacia otros individuos de la misma o diferente especie. Hoy en día se registran muchas experiencias clínicas sobre el uso de distintas alternativas de membranas biológicas tales como la membrana amniótica, pericardio, cartílago auricular, peritoneo, fascia lata, en los que con su empleo se han obtenido beneficiosos resultados ante diferentes defectos anatómicos. Estas cirugías deben ser realizadas por veterinarios especializados y con experiencia en este tipo de procedimientos; por lo cual cada caso debe ser evaluado de manera individual para determinar la viabilidad y adecuación de la técnica, teniendo en cuenta factores como la salud general del animal, localización y extensión de la lesión.

SUMMARY

Biological membranes are used as grafts in veterinary reconstructive surgery veterinary in order to promote the regeneration and healing of tissues or damaged organs, and mainly recover their morphology and function. For this particular goal, these membranes must provide support, a suitable environment for cell migration and formation of new blood vessels. These grafts are obtained from animals (canine, feline, bovine, equine) subjected to euthanasia for non-infectious causes or trauma; that have favorable properties because they are fabrics of easy obtaining and storage, low cost and cause the minimal reaction in the implanted tissue. Once collected, they require different types and techniques of conservation and implantation towards other individuals of the same or different species. Today there are many clinical experiences on the use of different alternatives of biological membranes such as the amniotic membrane, pericardium, auricular cartilage, peritoneum, fascia lata, in which with its use beneficial results have been obtained against different anatomical defects. Specialized veterinarians with experience in this type of procedure should perform these surgeries; therefore, each case must be evaluated individually to determine the feasibility and adequacy of the technique, taking into account factors such as the general health of the animal, location and extent of the lesion.

INTRODUCCIÓN

Durante la rutina clínica y quirúrgica de pequeños y grandes animales, es frecuente la presentación de casos que cursan con pérdidas extensas y complejas de tejidos. En la mayoría de los casos, su tratamiento requiere de técnicas de cirugía plástica tendientes a restablecer la morfología y función del órgano afectado, tales como los injertos. El uso de membranas biológicas en medicina veterinaria se conoce desde 1967, cuando Pigossi empleó en perros duramadre homóloga conservada en glicerina. Este procedimiento le abrió las puertas a un amplio desarrollo de la cirugía reconstructiva veterinaria, que hoy en día incluye el uso de diversos tejidos obtenidos principalmente de bovinos, caninos, equinos y porcinos (Zamora Restan, 2016).

El término injerto consiste en la transferencia de un tejido o parte de un órgano desde un lugar o donante, sin llevar su propio suministro de sangre, hacia un lecho receptor, lo que produce el desarrollo de un tejido nuevo y el restablecimiento final de las estructuras reáradadas (Zela Huaranca, 2019).

Los injertos han sido clasificados en respecto al origen, la relación hospederodonante, la forma y el espesor.

De acuerdo al **origen**, ellos son denominados como:

a) Autoinjertos o injertos autólogos: aquellos que son transferidos de un lugar del donante, para un lecho receptor del mismo animal (Zamora Restan, 2016). Son utilizados frecuentemente para cobertura permanente en los pequeños animales (Pavletic, 2011). La principal desventaja que presentan los autoinjertos es que, irremediamente, se debe generar una lesión en el sitio donador, lo que involucra dolor, cicatrización y riesgo de infección adicional además de la lesión original. Asimismo, en caso de pérdida de extensas áreas de piel como, por ejemplo, en los grandes quemados, no existen zonas donadoras suficientes para implantar en las regiones dañadas (Loss y col., 2000).

b) Aloinjertos u homoinjertos (homólogos): son los transferidos entre individuos de la misma especie (Zamora Restan, 2016). Pueden ser obtenidos a partir de donantes vivos o fallecidos (Jones y col., 2002).

c) Xenoinjertos o heteroinjertos (heterólogos) son aquellos realizados entre individuos de especies diferentes (Zamora Restan, 2016).

Los aloinjertos (homoinjertos) y xenoinjertos (heteroinjertos) pueden usarse como apósitos biológicos temporales hasta que se pueda aplicar en forma satisfactoria

un injerto autógeno (Pavletic, 2011). Su principal limitante es el alto riesgo de rechazo (Wysocki y Dorsett-Martin, 2008).

La cicatrización satisfactoria del injerto depende del establecimiento de conexiones arteriales y de un drenaje adecuado. Esto debe producirse en los 7 u 8 días posteriores a la cirugía, sino el injerto morirá. Puede servir de lecho para el injerto una herida con tejido de granulación sano o una herida limpia libre de infección y detritos, siempre que aporte una vascularización adecuada (Fossum, 2008).

Es decir que, los injertos cutáneos requieren para sobrevivir de un lecho receptor vascularizado. El músculo sano, el periostio y el peritendón también pueden sostener un injerto cutáneo (Pavletic, 2011).

El injerto se adhiere a su lecho mediante contracción de la fibrina al poco de haber sido colocado. El tejido conjuntivo se forma después de que los fibroblastos, leucocitos y fagocitos invadan el área. La resistencia de la adherencia del injerto se incrementa con la formación de tejido conjuntivo; al décimo día de la cirugía se ha producido una unión firme (Fossum, 2008).

Las membranas biológicas se emplean como implantes en cirugía veterinaria reconstructiva con el objetivo de restablecer la función y la estructura de tejidos dañados. Diversos tejidos obtenidos de animales, conservados por diferentes técnicas e implantados en receptores de la misma o de diferente especie, permiten reparar heridas en las que es evidente la extensa pérdida tisular o la imposibilidad de inducir cicatrización por primera intención (Zamora Restan, 2016).

El uso de las membranas biológicas en cirugía veterinaria, han sido empleados como implantes para apoyar la reparación tisular: fascia lata, membrana amniótica, pericardio bovino, cartílago auricular, pericardio equino, peritoneo bovino, ligamento nugal bovino, submucosa intestinal porcina, tendones porcinos, matriz dérmica acelular, vena yugular, tendón calcáneo, submucosa de intestino delgado canino, entre otras (Trujillo Piso y col., 2016).

En medicina veterinaria existen estudios en los que se muestra la efectividad de los injertos de membrana amniótica en la restauración de lesiones corneales en caninos, felinos, caballos y conejos. Las principales características de éstas son su baja antigenicidad, el potencial antimicrobiano, la capacidad de favorecer la epitelización, la regulación del transporte electrolítico, la fácil accesibilidad y la conservación, además de su bajo costo (Echeverry y col., 2018).

Asimismo, la fascia lata alogénica resulta un buen injerto para la utilización en la herniorrafia perineal canina, disminuyendo tiempo y complicaciones quirúrgicas. Esta técnica no produce grandes reacciones inflamatorias manifiestas que indiquen un

rechazo en el organismo receptor, permitiendo una buena evolución a mediano plazo y sin recidivas de la hernia (Semiglia y col., 2011).

Todos los tejidos empleados como membranas biológicas poseen una característica común: son ricos en tejido conectivo y las propiedades de éste las convierten en bioimplantes altamente efectivos para apoyar la reparación tisular al contribuir con la aproximación de los tejidos (Trujillo Piso y col., 2016).

Las membranas biológicas previenen la deshidratación de los tejidos y la muerte celular; estimulan la angiogénesis y por tanto crean un puente de soporte trófico en las heridas. Retienen las enzimas y el agua que ayuda en la fibrinólisis y reducción del dolor atribuida a la protección que el medio húmedo ofrece a las terminaciones nerviosas ante la resequedad y exposición. El uso de estas membranas mantiene las células viables y permite que ellas liberen factores de crecimiento estimulando su proliferación (Trujillo Piso y col., 2016).

Las mismas se pueden conservar en glicerina y glutaraldehído, temperatura ambiente. Deben conservarse por un periodo mínimo de 30 días completamente sumergidas en este medio antes del procedimiento quirúrgico. Con ello se garantiza el efecto antimicrobiano y la atenuación inmunogénica, y por tanto se evitan reacciones de rechazo del tejido receptor ante el implante utilizado (Zela Huaranca. 2019).

Las membranas biológicas pueden ser obtenidas de animales de abasto (bovinos, equinos, porcinos), de lagomorfos (conejos, liebres) y caninos. De los primeros se puede obtener centro de tendón, duramadre, fascia lata, pericardio y túnica vaginal, cápsula renal, membrana amniótica y peritoneo. De los segundos se usa principalmente cartílago auricular de conejo y de caninos se utilizan peritoneo, membrana amniótica, túnica vaginal, fascia lata y pericardio. Para su obtención, estos implantes se extraen de individuos que debieron ser sometidos a eutanasia debido a causas no infecciosas o traumáticas (Zamora Restan, 2016).

Las membranas biológicas, tienen baja antigenicidad, no obstante, inducen rechazo por estar constituidas casi exclusivamente por colágeno. Para que puedan ser utilizadas deben ser sometidas a procesos que disminuyan tal reacción, como irradiación, congelamiento, preservación química, entre otros. Con estos procedimientos, además, se busca preservar las características del tejido e inhibir el crecimiento bacteriano (Trujillo Piso y col., 2016). Sin embargo, en los injertos de piel, se recolectan y aplican en forma directa en la herida en un mismo procedimiento quirúrgico. Si hay piel extra y existe la posible necesidad de injertos adicionales, se puede utilizar la refrigeración a corto plazo para preservar el tejido (Pavletic, 2011).

OBJETIVOS

Objetivo general

Realizar una revisión bibliográfica actualizada sobre el empleo de membranas biológicas como heteroinjertos en cirugía reconstructiva en diferentes especies.

Objetivos específicos

- Destacar la importancia de conocer el uso de las membranas biológicas para favorecer el proceso fisiológico de la cicatrización.
- Reconocer el beneficio de aplicar las distintas membranas biológicas como alternativas de injerto en la clínica para el bienestar de los animales.
- Describir los distintos tipos de injertos.
- Ejemplificar distintos tipos de membranas biológicas para su uso como injerto en distintas especies.

METODOLOGÍA

El conocimiento del empleo de distintas membranas biológicas como alternativa de injerto en los animales ha avanzado debido a los avances en la biología celular, molecular y biotecnológica. En este trabajo se realizó un análisis bibliográfico longitudinal retrospectivo de los últimos 10 años. Se revisó bibliografía relevante referida a la temática. Las fuentes de interacción que se emplearon para la recuperación de los registros, se realizó mediante la revisión de bibliografía relevante en inglés y castellano accediendo a distintas bases de datos.

Pubmed (<http://www.ncbi.nlm.nih.gov/pubmed?cmd=search>);

Scielo (<http://www.scielo.org/php/index.php?lang=es>),

Bireme-LILACS(<http://bases.bireme.br/cgi-bin/wxislind.exe/iah/online/?IsisScript=iah/iah.xis&base=LILACS&lang=e&form=F>)

Las palabras claves empleadas: membrana biológica, injerto, cicatrización, cirugía plástica.

1. INJERTOS

Se considera injerto o trasplante a un área o tejido que, separada por completo de la circulación, se traslada hacia una zona receptora en función de un proceso de neovascularización y tolerancia inmunogénica (Rodríguez y Jiménez, 1996). En el caso de los injertos cutáneos, es la transferencia de un segmento de dermis y epidermis libres hasta un sitio receptor distante (Fossum, 2008).

Los injertos biológicos son materiales colocados en el organismo para colaborar o asumir temporal o permanentemente la función de una parte del cuerpo. La respuesta del organismo a los mismos, así como la remodelación de los materiales de injerto, está influenciada por muchos factores como el material del injerto: con sus características de porosidad, rigidez, forma, tipo y su microentorno: calidad del sitio en el huésped y ambiente mecánico local (Rivera y col., 2003).

En la utilización de los injertos cutáneos obedece a reglas más complejas, en efecto existen distintas variedades de los mismos: finos, de espesor parcial y de espesor total, cada uno de los cuales tiene sus indicaciones precisas en función de las características específicas de la pérdida de sustancia a tratar (Midón Míguez, 1998). Los mismos se utilizan en casos donde los defectos no pueden ser reconstruidos mediante la aposición directa o colgajos cutáneos, como defectos extensos del tronco y en miembros (Fossum, 2008).

El lecho receptor debe aportar una vascularización adecuada al injerto, como en el caso de una herida con tejido de granulación sano o una herida limpia libre de infección y detritos; también pueden soportar un injerto: el músculo, periostio y peritoneo sano, pero en huesos, cartílagos, tendones y nervios desnudos de su tejido conjuntivo envolvente no lo soportan. Y sobre grasa avascular, lesiones por compresión, tejido infectado o irradiado, tejido de granulación antiguo o hipertrófico y úlceras crónicas, se produce una escasa sobrevida del injerto (Fossum, 2008).

El proceso de adaptación del injerto es semejante al de la cicatrización de una herida, por ende existen las siguientes fases: inicial de inflamación, que dura entre 24 y 48 horas; segunda fase de revascularización de cinco a siete días y una fase final de ajuste y retracción seguida de distensión, que se extiende entre uno y dos meses con la consecuente pigmentación y reinervación del injerto (Condori, 2011).

Para llegar a una cicatrización satisfactoria del injerto, va a depender del establecimiento de las comunicaciones arteriales y un drenaje adecuado, que debe suceder en el séptimo u octavo día postoperatorio o el injerto se pierde. La anastomosis de vasos del injerto con vasos del lecho de similar diámetro puede

comenzar un día después del trasplante y comienza el flujo sanguíneo hacia el injerto, al principio es lento y desorganizado, pero va mejorando y se normaliza al quinto o sexto día. Se sabe, además, que también pueden revascularizar debido al nacimiento de nuevos vasos desde el lecho hacia el injerto, en la cual los brotes vasculares se pueden encontrar en las capas inferiores del injerto a los 48-72 horas. Las nuevas condiciones vasculares se remodelan, diferencian y maduran hasta que se forma un nuevo sistema de arteriolas, vénulas y capilares. Previamente, la inhibición plasmática nutre al injerto y mantiene los vasos del injerto dilatados hasta el momento de su revascularización. Por lo cual, la fuerza capilar empuja el fluido seroso (libre de fibrinógeno) y a las células del lecho hacia los vasos dilatados del injerto. El mismo es absorbido y se difunde por el tejido intersticial del injerto, causando edema que alcanza su máximo a las 48-72 horas tras el trasplante; y cuando mejora el drenaje venoso y linfático, se elimina el fluido del injerto y el edema sufre una regresión (Fossum, 2008).

Asimismo, se generan los nuevos vasos linfáticos en el injerto y establecen un drenaje linfático en los días cuarto o quinto tras la cirugía. La reinervación del injerto depende del tipo y espesor del injerto, la cantidad de tejido cicatrizal formado y la inervación del tejido circundante; y se produce desde los márgenes del injerto. Entonces, la primera sensación que se recupera es el dolor, segundo el tacto y por último la discriminación térmica. Y finalmente, el injerto se va a adherir a su lecho mediante la contracción de la fibrina (poco de haber sido colocado) y el tejido fibroso (se forma después de que los fibroblastos, leucocitos y fagocitos invadan el área), que esto lleva a incrementar su resistencia y, al décimo día de la cirugía, se produce una unión firme (Fossum, 2008).

En casos de que se recurra a un segundo injerto del primer donante y se vuelve a injertar en el mismo receptor, no sobrevivirá más de uno o dos días antes de ser rechazado. Por tanto, el rechazo al primer injerto es relativamente débil y lento, de forma similar a la respuesta primaria de anticuerpos; mientras que el segundo injerto estimula el rechazo muy rápidamente y de forma más potente, de similar manera a la respuesta secundaria de anticuerpos. Así mismo, el proceso de rechazo implica la existencia de memoria puesto que un segundo injerto puede ser rechazado más rápidamente (Tizard, 2009).

Las causas más comunes de fallo del trasplante son separación del lecho, infección y movimiento, que producen una rotura de las delicadas uniones de fibrina que unen el injerto con el lecho. La causa más frecuente es la separación del lecho por la formación de hematoma o seroma bajo el injerto; en donde el fluido separa de forma

mecánica el injerto de su lecho impidiendo la nutrición y revascularización. Por otro lado, la infección también es perjudicial para la supervivencia del injerto, porque las bacterias pueden disolver las uniones de fibrina o producir exudados que eleven al injerto y a su vez, causan la liberación de activadores de plasminógeno y enzimas proteolíticas que rompen el sello de fibrina (Fossum, 2008).

Si nos enfocamos en las respuestas inmunológicas, cada organismo tiene sus proteínas características que le son específicas. De tal manera, que cuando estas son trasplantadas a otro organismo de la misma especie u otra, el organismo que recibe las proteínas extrañas con capacidad antigénica reacciona contra esta invasión y trata de expulsarlas. Esto lleva a establecer una verdadera reacción inmunológica antígeno-anticuerpo, que termina por destruir al tejido trasplantado y que a su vez será más acentuada mientras más diferentes sean entre sí el donante y el receptor. Como es producida por el organismo entero, los antígenos del trasplante sólo pueden penetrar en el huésped o receptor, ya sea por la vía linfática o bien por la vascular, que enlaza el injerto al mismo (Chaves Rodríguez y col., 2014). Entonces, estas se inician tras el reconocimiento a través del receptor antigénico en los linfocitos T (TCR, T cell receptor) de péptidos procesados y presentados junto a moléculas del MHC de clase II en células presentadoras de antígenos (APC). Un requisito indispensable para que ocurra esto, es que el linfocito T y la célula presentadora posean el mismo MHC (Rodríguez y Jiménez, 1996). No obstante, el rechazo de injertos no es completamente idéntico a la inmunidad mediada por anticuerpos, porque la capacidad para desarrollar una respuesta secundaria a un injerto solo puede traspasarse entre animales mediante células vivas y no mediante el suero. Estos están mediados ante todo por linfocitos que se encuentran en el bazo, nódulos linfáticos o sangre y que representan la respuesta mediada por células (Tizard, 2009).

Por lo cual, el proceso de rechazo de injerto es significativo porque demuestra la existencia de este mecanismo y ante la presencia de células extrañas que difieren sólo ligeramente de las propias, son rápidamente reconocidas y destruidas. Incluso las que presentan anomalías estructurales mínimas como células viejas, células infectadas por virus y algunas células cancerosas, aunque aparentemente estuvieran sanas (Tizard, 2009).

Asimismo, el rechazo revela tanto memoria como especificidad debido a que el receptor de células T procedentes de un donante que rechazó un injerto, experimenta un rechazo acelerado de otro del mismo tipo que es implantado en un momento posterior. Esto demuestra que las células linfoides están sensibilizadas y conservan la memoria del primer contacto con los antígenos del injerto (Roitt, 2008).

Según Ospina (2005), los tipos de rechazos se dividen de acuerdo con el tiempo de presentación después del injerto en hiperagudo, acelerado, agudo y crónico. En hiperagudo, los rechazos ocurren en los primeros minutos u horas, en individuos previamente sensibilizados; en acelerado ocurre entre el segundo y cuarto día post injerto, en algunos pacientes presensibilizados contra los antígenos del injerto, que no activan la cascada del complemento; en rechazos agudos más frecuentemente entre la primera y la segunda semana o también puede presentarse más tarde; por último, en crónicos se presentan meses o años después del injerto y se caracterizan por una pérdida progresiva de la función del órgano (Ospina, 2005).

Es necesario tener en cuenta, que la piel del área donante debería tener pelo del mismo color, textura, longitud y espesor que el pelo circundante al área receptora. Además, debe ser suficiente para el cierre de la herida sin tensión después de haber escindido el injerto y los folículos pilosos pueden dañarse durante la preparación del injerto o por una escasa revascularización del injerto. Y cuando se realiza la escisión del tejido subcutáneo se puede dañar la base de los folículos pilosos y reducir el crecimiento de pelo, suele notarse a las 23 semanas del trasplante, sin embargo, el color del pelo puede alterarse con el mismo (Fossum, 2008).

1.1. Tipos de injertos

Los injertos se suelen clasificar de acuerdo al donador o al grosor.

De acuerdo al donador pueden ser:

- a) **Autoinjertos (Autólogos):** son aquellos en que el donador y el receptor son el mismo animal (Azzetti, 2013); es decir son transferidos de un lugar del donante, para un lecho receptor del mismo animal (Zamora Restan, 2016). Estos autoinjertos pueden proceder a partir de piel natural o de piel cultivada *in vitro*; a partir de piel natural, el donador del material que compone el injerto es el mismo receptor. Este presenta como ventaja, de no tener riesgo de rechazo del implante ya que no existen problemas de compatibilidad (Chaves Rodríguez y col., 2014). En cambio, como desventaja, es que se debe generar una lesión en el sitio donador, lo que involucra dolor, cicatrización y riesgo de infección adicional a la de la lesión original. Esto hay que tenerlo en cuenta en casos de pérdidas de grandes áreas de piel como por ejemplo en grandes quemaduras, porque no existen zonas donadoras suficientes para implantar las regiones dañadas (Loss y col., 2000). Los cultivados *in vitro* son frágiles, pero no presentan riesgo de rechazo y deben ser manejados con cuidado, debido a que las lesiones son susceptibles a reaperturas y contracciones de las cicatrices. La fragilidad durante los primeros días de

trasplante se asocia principalmente al epitelio no cornificado y a la unión dermo-epidérmica, lámina basal, incipiente, estos son factores que hacen sea más susceptible a la infección bacteriana y daño mecánico que los injertos mallados de piel natural. Sin embargo, permiten cubrir lesiones de una gran área superficial a partir de una pequeña biopsia obtenida del mismo paciente, aunque la producción de suficiente material para injertar puede durar de 3 a 4 semanas (Chaves Rodríguez y col., 2014).

- b) Aloinjertos u homoinjertos (Homólogos):** son aquellos entre individuos de la misma especie (Azzetti, 2013). Su principal ventaja consiste en su mayor disponibilidad, se pueden obtener a partir de donantes vivos o fallecidos. Al igual que los xenoinjertos, estimulan la formación de tejido de granulación, lo que facilita implantes posteriores; sin embargo, debido a que la piel es altamente inmunogénica, son rechazados en aproximadamente 10 días, por lo que su carácter temporal constituye su principal limitación y en pacientes con quemaduras extensas, este período de rechazo suele prolongarse (esto ocurre de igual manera en heteroinjertos). Además, también pueden ser de piel natural o piel cultivada *in vitro*. Los cultivados *in vitro* pueden obtenerse y prepararse previamente a partir de donantes vivos o piel cadavérica; que pueden utilizarse en fresco, criopreservados o liofilizados (permite almacenarlos convenientemente a temperatura ambiente). Sin embargo, hay que tener en cuenta que todos los aloinjertos requieren de un estricto control, mediante análisis serológicos y microbiológicos, para evaluar la presencia de enfermedades infecciosas en el material, sino debe ser descartado y al ser cultivados *in vitro* se limitan al tratamiento de lesiones de profundidad parcial, aunque se han obtenido resultados exitosos en lesiones de gran profundidad, incluso con músculo y hueso expuestos (Chaves Rodríguez y col., 2014).
- c) Xenoinjertos o heteroinjertos (Heterólogos):** son aquellos transferidos de individuos de diferentes especies (Azzetti, 2013). Se suelen utilizar como sustitutos de la piel que incluyen tejidos normalmente acelulares o proteínas de origen animal entre sus componentes o pueden emplearse para cubrir y proteger temporalmente áreas grandes desnudas o quemadas (Fossum, 2008). Al igual que los aloinjertos, como mencionamos anteriormente, su principal limitante es el alto riesgo de rechazo debido a que la piel es altamente inmunogénica y son rechazados en aproximadamente 10 días (Chaves Rodríguez y col., 2014).

La clasificación de un injerto cutáneo según el grosor de la piel se divide en injertos de grosor completo o de grosor parcial.

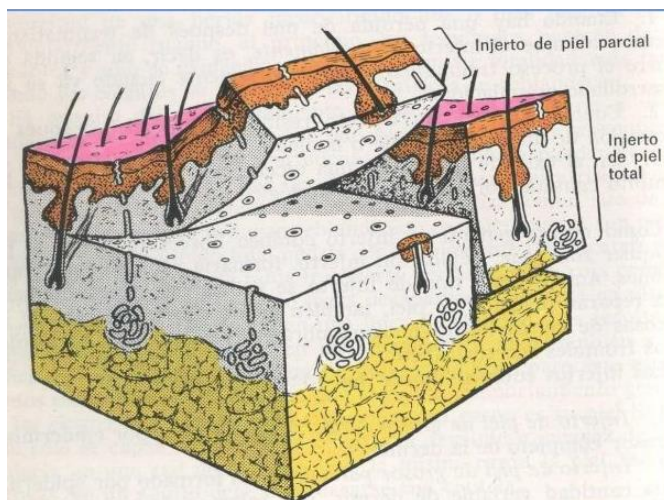


Figura 1. Injerto de grosor completo y parcial (<https://piel-l.org/blog/49198>).

- a) **De grosor completo:** si la epidermis y dermis están completamente presentes (Azzetti, 2013). Por su parte, estos injertos están indicados para cubrir grandes defectos en superficies flexoras para evitar la contractura y en defectos distales de las extremidades (Fossum, 2008), por lo que confieren una mayor elasticidad, mejor protección, mejores resultados cosméticos, son más resistentes, presentan mejor compatibilidad y usualmente no causan cicatrización anómala (Chaves Rodríguez y col., 2014). Además, se destacan por preservar mejor el color, textura y espesor de la piel en relación al injerto de espesor parcial. Si bien la aplicación se limita a zonas relativamente pequeñas, vascularizadas y sin contaminantes; posteriormente se realizará un cierre primario o bien se resguarda al receptor con un injerto de espesor parcial del otro lado (Condori, 2011). Las desventajas que se incluyen en este tipo es el planeamiento, la eliminación tediosa de tejido subcutáneo y áreas no viables (Fossum, 2008).

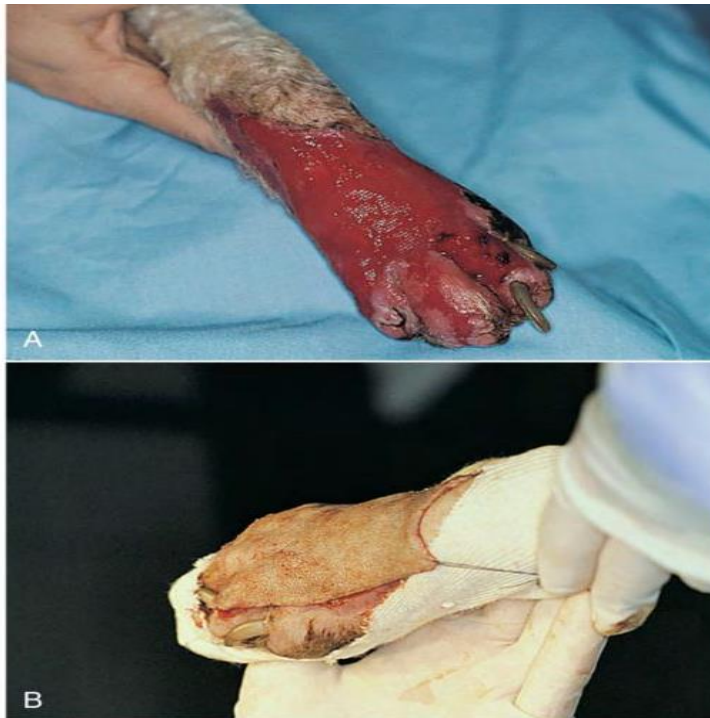

Figura 2. A. Lesión del área distal de una de las extremidades con presencia de tejido de granulación sano. B. Post implantación del injerto de espesor completo sobre la herida (Fossum, 2008).

Para llegar a obtener este tipo de injertos, las técnicas de trasplantes que se realizan son:

a.1) Láminas: se indican para evitar la contractura de defectos en zonas distales de extremidades y superficies flexoras y solo pueden emplearse sobre lechos de tejido de granulación libres de infección y con una producción de fluido mínima. Asimismo, son menos flexibles, expansivos y adaptables que los injertos en malla. El área donante, es la piel procedente del área torácica lateral, es de preferencia por su piel, que es relativamente fina y con abundante pelo, espalda, hombro u otras áreas con piel abundante (Fossum, 2008).

a.2) En forma punch o semilla: su indicación es en heridas de extremidades y con pequeño grado de infección o superficies irregulares y se colocan sobre un lecho de tejido de granulación ya preparado. Se aplican mejor en heridas pequeñas de áreas que no se espera que sufran un desgaste excesivo o traumatismos externos. Estos injertos se caracterizan porque son fáciles de realizar y no requieren un equipamiento específico, pero son difíciles de inmovilizar después de su implante y su apariencia

estética no es buena, debida a la formación de cicatrices y a la escasa densidad de pelos (Fossum, 2008).



Figura 3. Método en forma de punch. (<https://www.equinuvi.es/injertos-de-piel>).

a.3) En malla: pueden ser de espesor completo o parcial. Estas permiten el drenaje, confieren elasticidad, adaptabilidad, expansión y el resultado estético es mejor si las ranuras se realizan paralelas a las líneas de tensión de la piel. La indicación va a depender si utilizamos una malla no expandida o una expandida. Con respecto al injerto de espesor completa en malla no expandida puede emplearse en un amplio rango de circunstancias, por su alta tasa de éxito, el resultado estético es bueno y permiten el drenaje, que facilita la adherencia del injerto. Esto permite que el mismo se adapte y adhiera a superficies irregulares y su colocación sobre lechos exudativos y sangrantes. Y si hablamos de los injertos de malla expandida, su indicación es cuando el área donante está limitada o cuando los defectos son grandes. Por lo cual, deben cortarse más largos que el defecto debido al acortamiento que sufren con la expansión; el resultado es un área en forma de diamante con mechones de pelo entre cicatrices; esto puede no ser aceptable desde el punto de vista estético (Fossum, 2008).

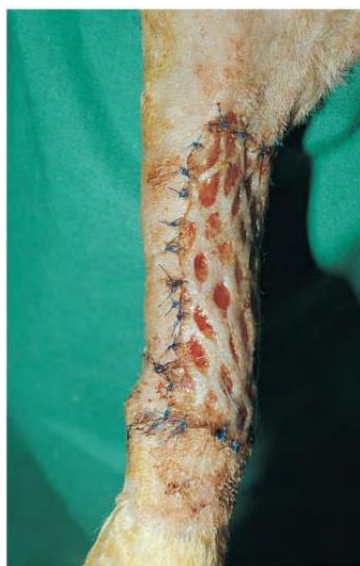

Figura 4. Injerto en malla (Fossum, 2008).

b) De grosor dividido o grosor parcial): donde presenta la epidermis completa, pero solo una porción de la dermis (Azzetti, 2013).

Se recomiendan para lesiones de textura irregular, en heridas superficiales extensas, deficiencia de superficie en mucosas, corrección de sitios donantes de injertos de espesor total y para cerrar lesiones de heridas temporales que requieren estudios patológicos, previa reconstrucción definitiva (Condori 2011).

Suelen presentar mayor éxito en la toma del injerto, aunque alcanzan a contraerse; pero pueden ser mallados para cubrir mayor superficie permitiendo el intercambio de exudados y el flujo de sangre a través de la lesión. No obstante, esta alternativa produce resultados estéticos inferiores, debido a que puede generar hipopigmentación o hiperpigmentación, así como cicatrización hipertrófica o queloide, la cual puede llevar a severas discapacidades y desfiguraciones (Chaves Rodríguez y col., 2014). De esta manera, suelen ser menos duraderos, están más predispuestos a traumatismos y el crecimiento de pelo puede ser menos denso o estar ausente. El área donante de elección es la piel de la pared torácica lateral, espalda, hombro u otra área de piel abundante y se debe tener en cuenta que la piel felina es demasiado fina para los injertos de espesor parcial (Fossum, 2008).

Según Condori (2011) los injertos de grosor parcial se subdividen en tres tipos: Injertos de piel fina permite la regeneración rápida con formación de una epidermis más resistente y estética, puede regenerarse en una semana o catorce días; y no incluyen en su interior ningún tipo de glándulas ni folículos pilosos, por lo que no tendrán el crecimiento de pelo ni lubricación propia de la piel trasplantada. Los injertos

de piel semigruesa carecen de glándulas sebáceas y folículos pilosos superficiales y la regeneración se realiza en dos o tres semanas. Y, por último, los injertos de piel gruesa existen folículos pilosos y glándulas sudoríparas y sebáceas y su regeneración se realizará en cuatro semanas. Los pelos suelen caer al cabo de un mes del implante y vuelven a crecer posteriormente pasados dos o tres meses (así también como las glándulas no están inervadas/irrigadas, tardarán en recuperarse varios meses). Esta división varía según el volumen del injerto entre 0.30 a 0.45 mm, por ende, cuanto más delgado es el injerto corresponde menor demanda nutricional y predispone a mayor fragilidad ante un traumatismo.

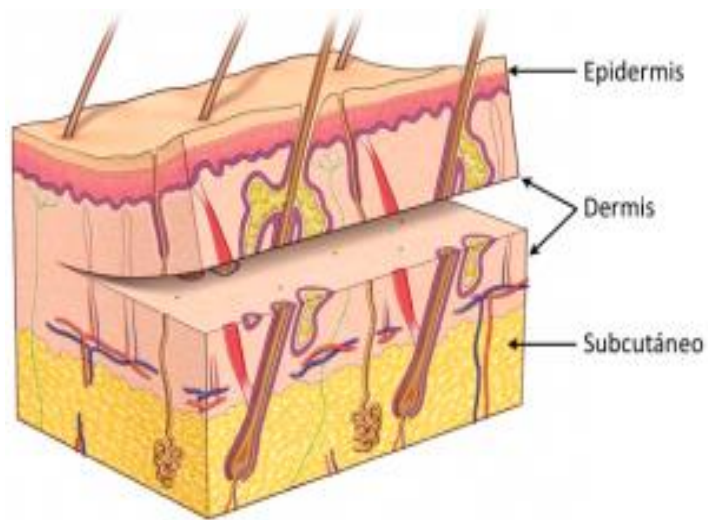


Figura 5. Injerto de grosor parcial (<https://calderonpolanco.com/tratamientos-quirurgicos/cirugia-reconstructiva/tecnicas-reconstructivas/>).

En síntesis, es importante saber que en el autoinjerto no existen reacciones inmunológicas de intolerancia, debido a que el material donante posee idénticas cualidades biológicas que el receptor y por lo tanto el tejido donante es perfectamente tolerado. En cambio, en los homoinjertos y heteroinjertos se produce la reacción inmunológica de intolerancia, tanto más severa mientras más se separe biológicamente el receptor del donante, la reacción es mucho más acentuada y aguda (Aasen y col., 1968).

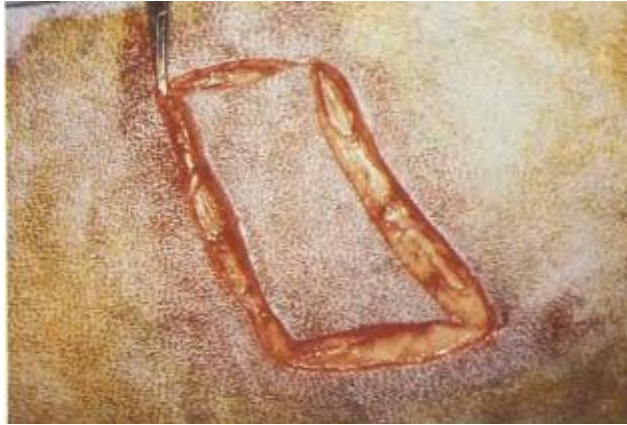

Figura 6. Área de piel elegida para el injerto, una vez incidido con bisturí (Fernández Gómez y col., 1988).

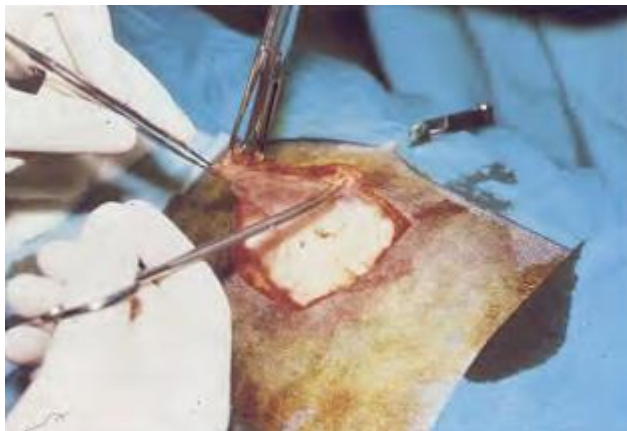

Figura 7. Divulsión de la piel (Fernández Gómez y col., 1988).

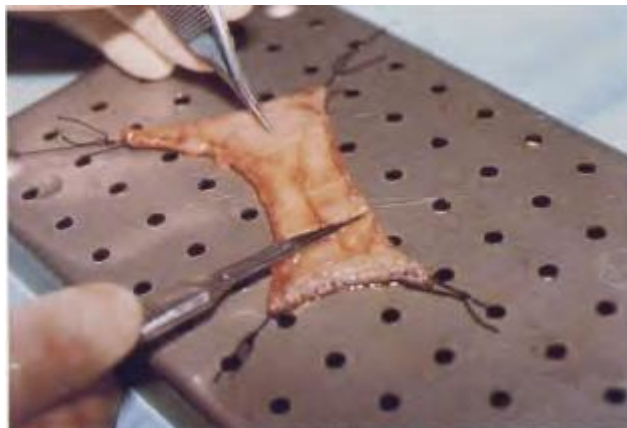

Figura 8. Injerto de piel preimplantación (Fernández, Gómez y col., 1988).




Figura 9. Injerto de piel de la imagen anterior convertida en red (Fernández Gómez y col., 1988).

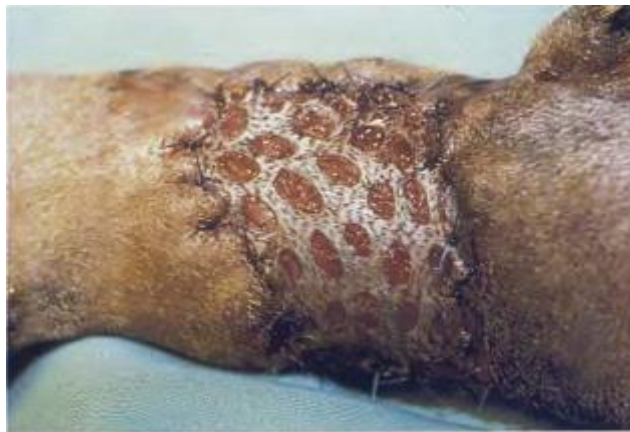

Figura 10. Injerto implantado en el receptor (Fernández, Gómez y col., 1988).

2. MEMBRANAS BIOLÓGICAS

Las membranas biológicas se emplean como implantes en cirugía veterinaria reconstructiva con el objetivo de restablecer la función y la estructura de tejidos dañados. Diversos tejidos obtenidos de animales, conservados por diferentes técnicas e implantados en receptores de la misma o de diferente especie, permiten reparar heridas en las que es evidente la extensa pérdida tisular o la imposibilidad de inducir cicatrización por primera intención (Zamora Restan, 2016). En medicina veterinaria, su uso se conoce desde 1967, cuando Pigossi empleó duramadre homóloga, conservada en glicerina en perros. Este procedimiento abrió las puertas a un amplio desarrollo de la cirugía reconstructiva veterinaria, que hoy en día incluye el uso de diversos tejidos obtenidos de bovinos, caninos, equinos y porcinos principalmente (Pigossi, 1984).

A pesar de la amplia disponibilidad de los materiales sintéticos y principalmente los no degradables, están relacionados con la ocurrencia de innumerables complicaciones, incluyendo disturbios metabólicos, perforación o extrusión del injerto, infección y formación de urolitos (Ashkar, 1987). En cambio, el uso de materiales derivados de estructuras corporales animales en relación a los no sintéticos, suelen mostrar una respuesta inflamatoria y reactividad considerablemente menores. Sin embargo, es importante señalar que independientemente del tipo de material elegido, solo actúa como armazón o estructura de soporte, de modo que el proceso de curación lo completa el paciente (De Azevedo y Stopiglia de Azevedo, 2018).

Todos los tejidos empleados como membranas biológicas poseen una característica común son ricos en tejido conectivo y las propiedades de éste las convierten en altamente efectivos para apoyar la reparación tisular al contribuir con la aproximación de los tejidos. El tejido conectivo está conformado estructuralmente por células, fibras y matriz extracelular. Las células predominantes son los fibroblastos, las mesenquimatosas, los macrófagos y las reticulares. Las fibras incluyen proteínas de tres tipos: colágenas, reticulares y elásticas (Monteros y Zayas y col., 2004). La matriz extracelular es el principal material presente en un tejido conectivo y está compuesta por fibras proteínicas y por una sustancia intercelular o fundamental que posee proteoglicanos, glicoproteínas y agua. Cabe destacar que las fibras colágenas y la matriz extracelular proporcionan factores esenciales para el soporte y nutrición celular, lo cual acelera el proceso de reparación en el tejido afectado (Trujillo Piso y col., 2016).

Las fibras colágenas proporcionan fuerza de tensión a los tejidos y forman fibras flexibles de gran resistencia. La composición de colágeno en un tejido es variable, pero la mayoría de los tejidos empleados en cirugía reparadora tienen un porcentaje alto de esta proteína (Trujillo Piso y col., 2016).

La matriz extracelular aporta un alto contenido de proteoglicanos y glicosaminoglicanos: condroitina sulfato, queratán sulfato, heparán sulfato, dermatán sulfato y ácido hialurónico; éstos proporcionan diversas funciones como: resistencia a la compresión y tensión, funciones de "relleno", almacenamiento de agua y electrolitos, propiedades antibacterianas, reserva energética celular, participación en la adhesión y migración celular, en la orientación de las fibras de colágeno, inhibición de enzimas proteolíticas, protección de las membranas celulares de la acción de los radicales libres y actividad antiinflamatoria, entre otras (Bariani y col., 2007).

Las membranas biológicas son tejidos de fácil obtención y almacenamiento, bajo costo y requieren de técnicas de preparación, implantación y esterilización simples, como particularidad ocasionan la mínima reacción tisular en el tejido donde son implantadas. Las características y propiedades mencionadas favorecen los procesos de reparación, por lo cual ayudan al desarrollo y orientación de nuevos tejidos y promueven la neovascularización local. Esto finalmente hace que se restablezca la estructura del órgano afectado (Zela Huaranca, 2019). Además, según Franco y Goncalves (2008) previenen la deshidratación de los tejidos y la muerte celular; estimulan la angiogénesis y generan soporte trófico en las heridas. Retienen las enzimas y el agua que ayuda en la fibrinólisis y reducción del dolor atribuida a la protección que el medio húmedo ofrece a las terminaciones nerviosas ante la resequeadad y exposición. En definitiva, el uso de estas membranas mantiene las células viables y permite que liberen factores de crecimiento, lo cual estimula su proliferación (Franco y Goncalves, 2008)

Al inicio cuando se implanta una membrana biológica ocurre como en todos los implantes, comienza con una lesión tisular obligatoria que predispone a la ruptura de los vasos sanguíneos con concomitante migración de células inflamatorias, edema y formación de tejido de granulación; este tejido de granulación es el sello distintivo del proceso de curación o reparación, que depende del sitio y del tamaño de la herida y su formación puede observarse dentro de tres a cinco días después del implante. Por lo que estas alteraciones disminuyen de intensidad progresivamente y el implante es sustituido por tejido conectivo joven, lo que origina una nueva membrana compuesta por colágeno, vasos e infiltrado celular (Clark, 1996).

Cuando se genera la activación de respuesta inflamatoria en el tejido, va a depender del tamaño y del material del implante, así se define si es fagocitable o no fagocitable. Una persistente inflamación en el sitio de implante resulta en una inflamación crónica, en la que los linfocitos, células plasmáticas, monocitos y macrófagos están presentes. Cabe mencionar que las propiedades físicas y químicas que presentan las membranas biológicas a utilizar determinan la reacción de rechazo; aunque la reacción de cuerpo extraño es considerada normal en el implante de las mismas (Tang, 1998). Aunque los hallazgos compatibles con rechazo de los implantes de membranas biológicas son atribuidos más a las sustancias conservantes o técnicas de lavado durante el proceso de las membranas que a los tejidos (Trujillo Piso y col., 2016).

2.1 Métodos de obtención de las membranas biológicas

La obtención de membranas biológicas para la implantación en un animal es un proceso poco complejo, que pueden ser adquiridas de bovinos, equinos, porcinos, conejos, caninos, entre otros. Para su adquisición en países o regiones donde no se cuenta con plantas de frigorífico, estos implantes se extraen de animales sometidos a eutanasia derivados de causas no infecciosas o traumáticas. El centro tendinoso, duramadre, fascia lata, pericardio y túnica vaginal son algunos ejemplos de membranas biológicas provenientes de bovinos. En el caso de los equinos, porcinos y conejos también son potenciales donantes de membranas biológicas como cápsula renal equina, membrana amniótica de yegua, cartílago auricular de conejos y peritoneo porcino (Trujillo Piso, 2015). Por otro lado, las membranas obtenidas de caninos son los que suelen ser llevados a hospitales o clínicas veterinarias por causas no infecciosas que debieron ser sometidos a eutanasia. Ejemplos como peritoneo, membrana amniótica, fascia lata y pericardio canino son membranas obtenidas en esta especie (Zela Huaranca, 2019).

Los injertos una vez adquiridos, se proceden a lavar con cloruro de sodio al 0,9% para retirar excesos tisulares y restos de sangre propios del proceso. Luego se transportan hasta un laboratorio bajo refrigeración, donde se transfieren a frascos estériles a los cuales se les adiciona un medio de conservación (como la glicerina al 98% u otros) y se mantienen a temperatura ambiente. Algunos sugieren que antes de incluirlas a una solución conservante, éstas deben sumergirse en frascos ámbar (previamente identificados y tamponados) con una solución de yodopolivinilpirrolidona al 1% durante 24 horas, con el fin de impedir el crecimiento bacteriano. Una vez completadas las 24 horas, las membranas son lavadas con cloruro

de sodio al 0,9% estéril para la remoción de residuos de la solución de yodo (Guimarães y col; 2007).

Cabe mencionar que la membrana amniótica, requieren de un proceso más delicado, debido a que su obtención se realiza durante la cesárea o parto de una hembra equina, canina y bovina; siendo no portadores de enfermedades infecto-contagiosas, con feto a término y bajo técnicas asépticas. De esta manera, se obtiene la placenta y se somete al lavado con cloruro de sodio al 0,9% estéril y con una solución tampón de fosfato estéril que contenga penicilina, estreptomina, neomicina y anfotericina B o cefalotina (Zela Huaranca, 2019). Posteriormente se separa el amnios del corion por disección roma, se toman muestras para microbiología y se evalúa su esterilidad. Luego se fija sobre un papel filtro de nitrocelulosa estéril con la cara epitelial dirigida hacia arriba. Una vez adherida al papel, puede ser recortada en fragmentos de 10 × 10 cm y colocados en un medio estéril para su preservación (Echeverry y col; 2018).

2.2 Medios y métodos de conservación de las membranas biológicas.

Las membranas biológicas, a pesar de presentar baja antigenicidad por estar constituidas casi exclusivamente por colágeno, inducen rechazos. Por lo tanto, para que estas sean utilizadas, deben ser sometidas a procesos que disminuyan tal reacción, tales como la irradiación, el congelamiento, la preservación química o autoclavado, entre otros tratamientos (Trujillo Piso, 2015).

Las características más importantes con las que debe cumplir una sustancia o un proceso de conservación en una membrana son: mantener la integridad tisular del tejido conservado, atenuar la reacción antigénica, aumentar la resistencia a la tracción, mantener la asepsia del material, tener bajo costo y fácil manipulación. Es importante considerar, que estos no pretenden mantener la viabilidad celular, puesto que la eficiencia de la cirugía reconstructiva está asociada a la reacción biológica de la reparación y no a la supervivencia de los elementos celulares presentes en el implante (Alvarenga, 1992).

Dentro de los métodos de conservación de las membranas con sustancias químicas se pueden reconocer: la glicerina, el glutaraldehído, la solución hipersaturada de azúcar, la solución hipersaturada de sal, miel y la solución de polivinilpirrolidona.

a) Glicerina: la glicerina (también denominada glicerol o propanotriol al 98% es la sustancia de conservación de mayor uso en medicina veterinaria. Esto es debido a su alto poder antiséptico, capacidad en la preservación de la textura, el aumento de la resistencia a la tracción e inalteración de la elasticidad de los tejidos, además de ser un método de conservación simple y poco costoso (Pigossi, 1967). Las

membranas biológicas que se conservan en glicerina pueden ser mantenidas a temperatura ambiente y deben conservarse por un periodo mínimo de 30 días completamente sumergidas en este medio, antes del procedimiento quirúrgico. Este tiempo garantiza el efecto antimicrobiano, la atenuación inmunogénica, por lo tanto, evita reacciones de rechazo del tejido receptor ante el implante utilizado (Alvarenga, 1992). En cambio, según Rabelo y col., (2004), sugieren que las membranas en este medio se mantienen estables en un periodo superior a seis meses y pueden ser conservadas por un tiempo más prolongado. Por otro lado, si se conserva en solución de glicerol al 85% a 4 °C, se demostró en varios estudios que después de más de un año, su rendimiento era tan bueno como membranas en fresco en el tratamiento de quemaduras de piel de espesor parcial y en la reducción de bacterias en las heridas de quemaduras infectadas (Graciano y col., 2018). El mecanismo de acción que ejerce la glicerina se basa en la deshidratación de los tejidos inmersos, por lo que el glicerol presenta una acentuada hidrofilia, con lo cual se substituye la mayor parte del agua intracelular sin alterar la concentración iónica de las células y protegiendo la integridad celular. Se han mencionado pocas desventajas con respecto del uso de la glicerina como la ruptura de membranas plasmáticas de músculo liso intestinal (Pigossi, 1967).

- b) Glutaraldehído:** es un agente antiséptico y desinfectante, perteneciente al grupo de los aldehídos y empleado frecuentemente, es poco irritante y de amplio espectro bactericida. Su uso se conoce desde finales de los años sesenta, cuando Carpentier y colaboradores lo utilizaron en el tratamiento de válvulas heterólogas (Cardenas-Lailson, Glavánmontaño y col., 1997). Químicamente, el glutaraldehído posee uniones cruzadas estables que reaccionan con proteínas como la albúmina, el colágeno y la heparina; éstas al unirse provocan alteraciones en las propiedades de los polímeros. Además, los tejidos con uniones cruzadas con esta sustancia retienen propiedades viscoelásticas del sistema fibrilar del colágeno, por lo cual aumenta su viabilidad como membrana (Trujillo Piso y col., 2016). Con respecto a su concentración a utilizar, se sabe que el glutaraldehído al 0,5% es efectiva en la conservación de membranas, por lo que conserva sus propiedades y especialmente sus características de resistencia. Así también, sugieren concentraciones de hasta el 4%, por lo que genera una conservación efectiva de las estructuras morfológicas del implante a nivel macroscópicas y microscópicas, garantizan baja antigenicidad y eficacia antiséptica (cuando las membranas se mantienen en inmersión por 30 días antes de implantarse). Hay que tener en cuenta que las concentraciones altas de la sustancia garantizan la ausencia de

microorganismos, pero son extremadamente tóxicas. Como principal desventaja, se encuentra el hecho de que el glutaraldehído presenta calcificación tardía post implante de tejidos (Werley y col., 1996).

- c) **Solución hipersaturada de azúcar:** este medio presenta características deshidratantes, antisépticas y antigénicas al utilizarla con una concentración del 300%, por lo que esto conlleva a mantener la integridad celular y fibrosa de los tejidos (Trujillo Piso y col., 2016). Según Motamy col., (2003) el poder bactericida de las soluciones de azúcar se consigue cuando se prepara la solución en concentraciones iguales o superiores al 250% y cuando los tejidos se conservan por un periodo mínimo de 45 días.
- d) **Solución hipersaturada de sal:** como medio de conservación de membranas ha sido empleada en proporción de 1,5 g de sal comercial por 1 ml de agua tridestilada, por lo que esta solución ha demostrado efectividad antiséptica y conserva las características estructurales del tejido. Cabe destacar que este medio mantiene la maleabilidad de los tejidos conservados (incluso antes del periodo de hidratación), por lo que tal característica facilita la manipulación del implante durante el procedimiento quirúrgico. En esta solución no se han detectados reacciones de tipo inmune o rechazo del implante, lo cual indica que posee función antiinmunogénica como otros medios de conservación (Brun y col., 2002).
- e) **Miel:** es una sustancia capaz de conservar tejidos debido a sus propiedades farmacológicas como efectos antimicrobianos, antiinflamatorios y antipiréticos. Es un medio de conservación de piel para injertos con un periodo mínimo de dos semanas. Al analizar los tejidos conservados, no se han observado señales de autólisis o alteraciones histológicas y en exámenes de laboratorio realizados en esos injertos confirmaron la ausencia de microorganismos (Zamora Restan, 2016).
- f) **Solución de polivinilpirrolidona:** la solución de polivinilpirrolidona al 5% como conservante de tejidos y mantenidas por 45 días a temperatura ambiente, demostraron una excelente acción antimicrobiana. Pero se ha evidenciado destrucción de núcleos celulares y extravasamiento de la cromatina de los mismos; por lo que estos resultados no convierten esta solución en un medio de conservación ideal (Mota y col., 2003).

Además de los métodos de conservación mencionados anteriormente, se encuentra la **criopreservación** y la **liofilización**; respecto al empleo de la técnica de

conservación por congelación, se obtuvieron resultados semejantes a los obtenidos con membranas preparadas en fresco; lo mismo ocurrió cuando la congelación fue comparada con la preservación en glicerina, ya que no se han encontrado diferencias significativas en ambos al evaluar la resistencia a la ruptura, extensión, fuerza tensil máxima y coeficiente de elasticidad de las partes. A diferencia de otros tejidos, cabe mencionar que este método cuando se emplea en membrana amniótica no garantiza que esté completamente estéril, debido a su origen biológico y requiere costosos equipos para mantenerla a $-80\text{ }^{\circ}\text{C}$ (Echeverry y col., 2018).

Mota y col., (2003) emplearon la congelación a -16°C por 45 días con resultados poco alentadores, puesto que a pesar de que a esta temperatura no hubo crecimiento de microorganismos, el análisis histológico mostró lisis celular con acentuado aumento del espacio intersticial en los tejidos conservados.

En conclusión, el proceso de conservación de una membrana biológica puede durar aproximadamente entre 30 y 45 días mínimo dependiendo del método a emplear; por lo que esto es debido a que la mayor parte de sustancias empleadas son deshidratantes posteriores a los 30 o 45 días. Hay que tener en cuenta que cuando se va a realizar el implante, los tejidos deben ser rehidratados en solución salina estéril con un tiempo de por menos entre 10 y 25 minutos o incluso hasta 1 hora, dependiendo de la solución conservante. Además de este proceso, también se procede a retirar los excesos del conservante y facilitar la manipulación de la membrana durante el procedimiento quirúrgico (Brun y col., 2002). Una vez finalizada la rehidratación de las membranas y establecido el diámetro del defecto anatómico que se va a corregir, se fragmentan con instrumental estéril; en la mayor parte de los casos se utiliza sutura no absorbible de nylon en patrón de puntos simples separados con resultados óptimos. Al escoger una sutura no absorbible, se va a obtener una baja reacción tisular del material, y por tanto menor inflamación e interferencia en el proceso de reparación. Así también, algunos estudios en los cuales los implantes se suturaron con material absorbible y patrón continuo sugieren buena respuesta del receptor y el implante (Trujillo Piso y col., 2016).

Los medios de conservación de materiales de origen biológico más utilizados son la glicerina al 98%, la solución sobresaturada de azúcar y la solución sobresaturada de sal. La acción de estos tres medios de conservación es similar, ya que todos actúan principalmente en base a la deshidratación de los tejidos, trayendo consigo la necesidad de rehidratación del material antes de su uso (De Azevedo y Stopiglia de Azevedo, 2018).

2.3 Ejemplos de uso de membranas en cirugía reconstructiva

El uso de las membranas biológicas como injertos, hoy en día se han reportado importantes casos y estudios originales que han mostrado la utilidad de las mismas en cirugía veterinaria. Las cuales se destacan: la membrana amniótica, el pericardio bovino o equino, el cartílago auricular, la fascia lata, tendón frénico, peritoneo, entre otros.

1) Membrana amniótica: os primeros estudios que se notificaron sobre el uso de la membrana amniótica en cirugía se conocieron en 1910, cuyo propósito fue para reforzar trasplantes de piel; posteriormente, se empleó en ulceraciones y quemaduras cutáneas con resultados favorables como reducción del dolor y aumento de la velocidad de reepitelización. En oftalmología, los primeros en utilizar membranas fetales para la reconstrucción de la superficie conjuntiva lo realizaron en los años 1940 y en 1947 (Echeverry y col., 2018). Después de aproximadamente 50 años, se probó de nuevo en la superficie ocular con mejores resultados. Por lo cual, dichas investigaciones han motivado a innumerables pruebas de esta membrana en humanos y animales con afecciones oculares principalmente corneales y conjuntivales (Zamora Restan, 2016).

La membrana amniótica es la más interna de las tres capas que forman las membranas fetales. Por lo cual, es una membrana translúcida compuesta de células epiteliales, ubicadas en una membrana basal, que a su vez se encuentra conectada a una membrana de tejido conectivo filamentosa. Además, no tiene conductos sanguíneos, conexiones nerviosas ni canales linfáticos y es resistente, transparente, delgada y rica en colágeno. La misma actúa como una membrana basal que apoya el crecimiento del epitelio de la superficie ocular y facilita la migración de las células epiteliales (Echeverry y col., 2018).

Las principales características de esta membrana son su baja antigenicidad, el potencial antimicrobiano, la capacidad de favorecer la epitelización, la regulación del transporte electrolítico, la fácil accesibilidad y la conservación, además de su bajo costo (Echeverry, Felipe y col., 2018). Además por tener un efecto protector, bacteriostático, reduce el dolor y es poco antigénica (Azua-Blanco y col., 1999).

En una reconstrucción de la superficie ocular, cuando esta membrana se usa como implante, se posiciona con su cara epitelial o membrana basal hacia arriba y está destinado a actuar como sustrato o andamio para que crezcan las células epiteliales y, por lo tanto, se incorpora al tejido del huésped (córnea o conjuntiva); en cambio, cuando se utiliza como vendaje oclusivo o biológico, su cara epitelial debe estar en

contacto con la superficie que se va a reparar para proteger la reacción inflamatoria, mientras se genera la epitelización sobre ella (Dua, 2004).

En la actualidad es una alternativa terapéutica adicional cuando el tratamiento médico fracasa en lesiones corneales como la queratitis neurotrófica y los defectos epiteliales persistentes, la queratopatía en banda, la queratopatía bullosa, las queratoplastias para cubrir la córnea y la conjuntiva bulbar, la reconstrucción de la superficie ocular en simbléfaron, de una lesión química aguda, para preparar la superficie para un futuro trasplante de córnea, entre otras (Echeverry y col., 2018). Barros y col., (2005) evaluaron el uso de membrana amniótica en tres casos diferentes de alteraciones corneales y esclerales: simbléfaron bilateral en un felino (como adyuvante en la reparación corneal y conjuntival), queratomalacia en un canino (para mejorar los resultados del flap de tercer párpado) y en un canino con histiocitoma de córnea, posterior a la resección quirúrgica. Los resultados obtenidos en los casos mencionados anteriormente permitieron afirmar que la membrana amniótica genera la formación de una cicatriz mínima que resulta ser altamente satisfactorio para la conservación de la transparencia ocular.

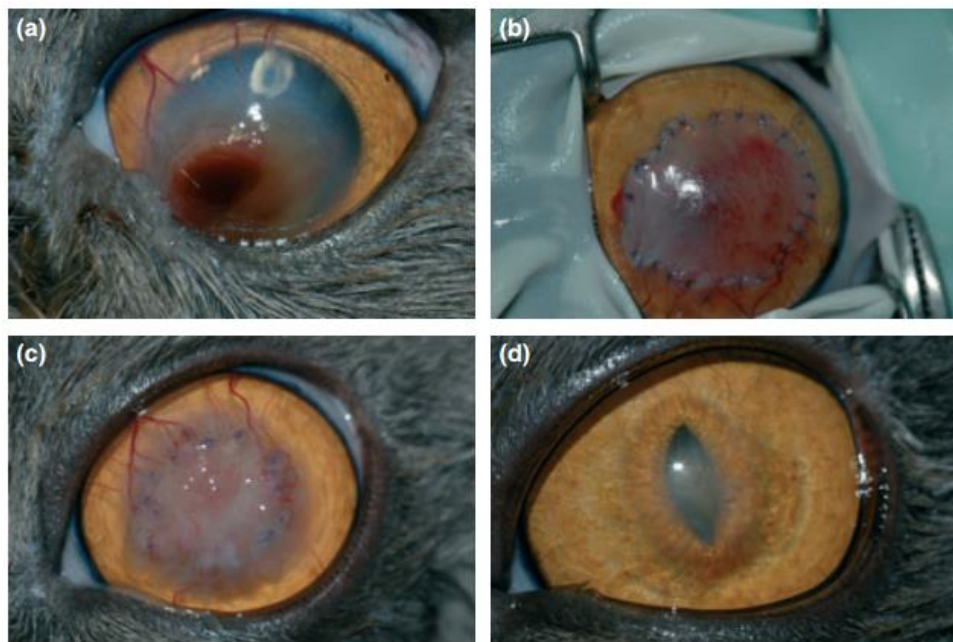


Figura 11. (a) Secuestro corneal en gato (b) Implante de membrana amniótica (c) 3 semanas post operatorio, presencia de tejido de granulación (d) Apariencia del ojo 12 semanas posterior a la cirugía (<https://www.unove.pe/novedades/membranas-biologicas-en-las-cirug-as-de-ulceras-profundas.html>).

Por otro lado, Pontes (2010) en felinos con secuestro corneal y en caninos con úlceras corneales refractarias, les implantó membrana amniótica bovina; como resultado del mismo los pacientes recuperaron aproximadamente el 90% de la transparencia corneal post implantación. En alteraciones como heridas de piel infectadas, se empleó membrana amniótica conservada en glicerina al 98%, por lo cual se desarrolló un aumento en la fase de angiogénesis. Esto es ideal para considerarla dentro de la terapia de las heridas, incluso contaminadas (Leite, 2007).

2) Pericardio bovino/equino:

2.a) Pericardio bovino: es una membrana biológica de uso común en medicina veterinaria en diversas cirugías reconstructivas, como cirugías de pared torácica y abdominal, esofagoplastia, herniorrafia perineal, entre otras (Brun y col., 2002). Asimismo, ha sido utilizado en cirugía cardiovascular, principalmente en la corrección de cardiopatías congénitas, tanto en medicina veterinaria como también en medicina humana. El uso de la membrana en cardiopatías congénitas que se han registrado fue para reparación de tetralogía de Fallot y defectos septales, cuyos resultados relatan una tasa de supervivencia de los pacientes implantados del 95%; estos factores han motivado la comercialización masiva de este tejido para cirugía cardiovascular (Zela Huaranca, 2019). En cambio, el principal objetivo de su uso para la corrección de defectos abdominales es principalmente ayudar en el soporte; cabe mencionar que la reactividad es menos intensa y no suelen presentarse adherencias de estructuras abdominales (De Azevedo y Stopiglia de Azevedo, 2018).

Santillán y col., (1995) evaluaron características *in vitro* del pericardio bovino conservado en glutaraldehído y lo emplearon en la reconstrucción de defectos de pared toracoabdominal en caninos. Por lo cual han demostrado que es un tejido con suficiente resistencia, útil en la reparación de defectos de pared abdominal, y como principal ventaja no generó infección ni rechazo al tejido. Por otro lado, la importancia de esta membrana conservada en glutaraldehído es efectiva no solo para cirugía cardiovascular, sino también para la reparación de defectos traqueales, de pared torácica y defectos herniarios en pared abdominal, aunque como desventaja se reconoce que puede calcificarse y desencadenar respuestas inmunológicas de rechazo (Pérez y col., 2005).

2.b) Pericardio equino: los primeros usos en cirugía veterinaria reconstructiva fueron en 1990, cuando se causaron experimentalmente hernias diafragmáticas en caninos y los repararon con fragmentos de pericardio equino conservado en glicerina. Los pacientes luego de la implantación no presentaron o

desencadenaron manifestaciones clínicas de enfermedad relacionada a la hernia diafragmática, y el orificio creado fue totalmente obliterado. Esto ha impulsado a otros investigadores como Barros y col. (2005) a utilizar este tejido conservado en glicerina en caninos con úlcera de córnea; cuyos resultados sugieren que esta membrana es un medio efectivo y útil en la reparación de lesiones de córnea en perros. Se indica cuando se realiza solamente en lesiones periféricas, ya que no interfiere con el eje visual debido a la opacidad propia de la misma.

Por otro lado, hay estudios más recientes realizados de forma experimental, en la reparación de lesiones en la pared traqueal de caninos. Por lo que se demostró la viabilidad del mismo conservado por 11 años en glicerina que fue capaz de estimular crecimiento de tejido epitelial traqueal, a pesar del prolongado tiempo de conservación. También, se han conservado en glicerina al 98% con el fin de implantarlo en caninos con hernia perineal; cuyos resultados se obtuvo que este tejido puede emplearse en herniorrafias perineales, por lo que su resultado fue favorable debido a que ninguno de los pacientes presentó recidiva (Brun y col., 2002).

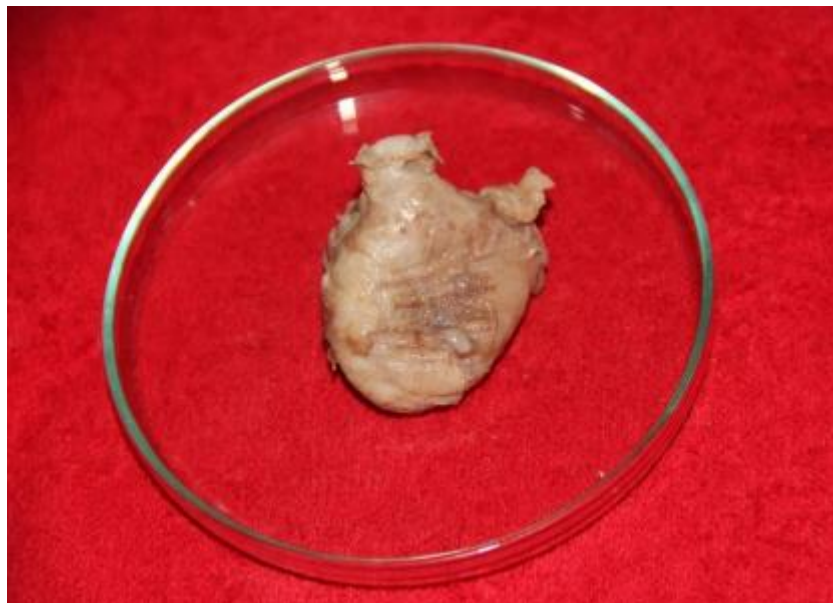

Figura 12. Vejiga del perro con injerto de pericardio (Zela Huaranca, 2019).

3) Tendón frénico: el centro frénico del tendón de los perros también se ha estudiado para su uso en procedimientos reconstructivos. Esta membrana tiene la particularidad de tener menor reactividad y ser de bajo costo. El centro del tendón diafragmático es la estructura central del músculo diafragma, por lo que esta membrana conservada en solución salina sobresaturada o en glicerina al 98%, fue eficiente para la reconstrucción de la pared abdominal y mantuvo las características como acciones antisépticas y antiinmunógenas. Sin embargo, cabe

señalar que el centro frénico actúa solo como un andamio para la reparación del tejido del huésped (De Azevedo y Stopiglia de Azevedo, 2018).

- 4) Peritoneo:** es la membrana que recubre la cavidad abdominal de los animales y se considera la más extensa del cuerpo. Esta membrana es de bajo costo y utilizada para cirugías reconstructivas de la pared abdominal.

Los estudios de esta estructura para el tratamiento de reconstrucciones abdominales son más recientes, pero presenta un rendimiento similar al de otros materiales, actuando como andamio para el proceso de cicatrización (Alvarenga, 1992). El que se ha utilizado en el estudio fue el peritoneo bovino para la reconstrucción de la pared abdominal, comparando dos tipos de medios de conservación: solución de azúcar sobresaturada al 300% y glicerina al 98%. Al implantarse se observaron intensas reacciones inflamatorias y complicaciones, como fístulas y abscesos, y no hubo reportes de reestructuración tisular, formando únicamente un tejido fibroso en su fase final. En el mismo trabajo se concluyó que el material puede ser utilizado para este fin, a pesar de la incidencia de reacciones adversas considerables. Estas reacciones adversas se atribuyeron a la presencia de grasa, ya que la presencia de tejido adiposo del injerto del animal donante es un factor importante para el rechazo por parte del animal receptor. Por lo tanto, los autores recomendaron que el peritoneo recolectado de la región más ventral del abdomen sería el más indicado, debido a la escasez de tejido adiposo en la zona en comparación con el tejido ubicado en la porción más dorsal (De Azevedo y Stopiglia de Azevedo, 2018).

- 5) Cartílago auricular:** ha sido empleado de forma experimental para la reparación de alteraciones anatómicas traqueales en caninos.

Este implante es completamente efectivo y cuando se conserva en glicerina al 98%, la respuesta inducida por el lecho receptor es menos agresiva. Asimismo, se probó este tejido en la reparación de hendidura palatina con fístula oronasal en caninos y con ello se concluyó que la cicatrización fue más acelerada y completa. También, hay casos de reparación de lesiones esofágicas en caninos y demostró una reparación eficiente. Debido a que en los pacientes operados no se presentó estenosis o dehiscencia de las suturas, ya que suelen ser complicaciones frecuentes en la cirugía esofágica (Zamora Restan, 2016).

En felinos, este tejido obtenido de caninos y conservado en glicerina al 98% mostró resultados favorables al implantarlo en defectos de pared torácica como fallas

en la musculatura de la pared o en la ausencia de segmentos costales (Rappeti y col., 2003).

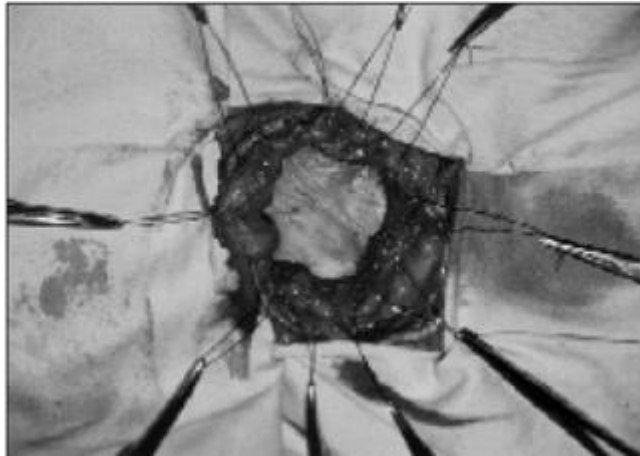


Figura 13. Sutura del injerto de cartílago auricular en el defecto de la pared torácica de un gato (Rappeti y col., 2003).

6) Fascia lata: a partir del uso de esta membrana se han reportado varios usos tales como en la reparación de ligamento cruzado craneal, reparación de tendón calcáneo común, reparación de defectos uretrales, reemplazo total de ligamento patelar, estabilización de articulación coxofemoral y en herniorrafia perineal (Semiglia, Izquierdo y col., 2011).

Esta membrana obtenida a partir de caninos presenta determinadas características debido por su alto contenido de colágeno. Por lo que le atribuye un porcentaje de deformación bajo, escasa elasticidad y óptima flexibilidad a la membrana (Brendolan, Rezende y col., 2001). Esta misma conservada en glicerina al 75% e implantada en pacientes que presentaban hernia perineal, resolvió el defecto a través de herniorrafia sin complicaciones en los animales sometidos al procedimiento, aún 60 días después de realizada la cirugía (Semiglia y col.,2011).

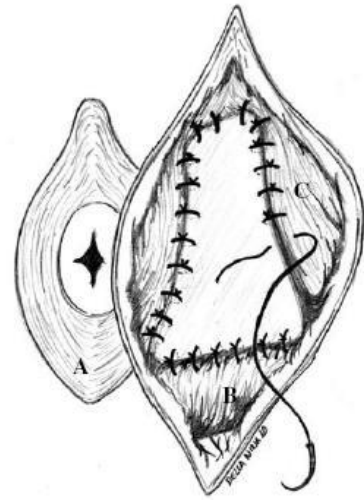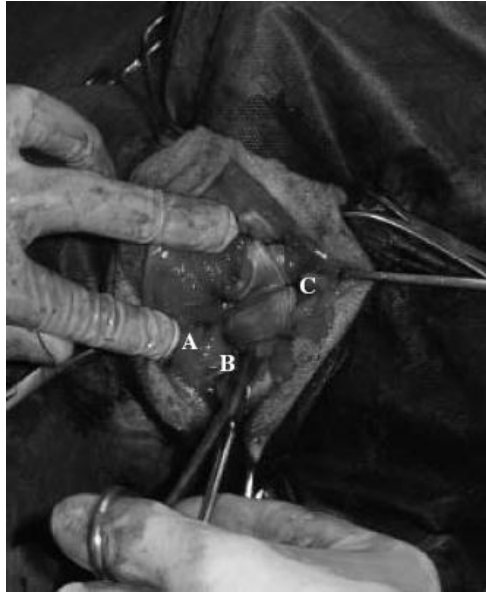


Figura 14. Sutura de la fascia lata a los músculos (A) esfínter anal externo, (B) obturador interno y (C) coccígeo, descritos en la técnica quirúrgica para herniorrafia perianal en caninos. (Semiglia y col.,2011).

DISCUSIÓN

Las membranas biológicas se emplean como implantes en cirugía veterinaria reconstructiva con el objetivo de restablecer la función y la estructura de tejidos dañados (Zamora Restan, 2016; Trujillo Piso y col., 2016).

Diversos tejidos obtenidos de animales, conservados por diferentes técnicas e implantados en receptores de la misma o de diferente especie, permiten reparar heridas en las que es evidente la extensa pérdida tisular o la imposibilidad de inducir cicatrización por primera intención (Zamora Restan, 2016).

Según Ashkar (1987) menciona que, a pesar de la amplia disponibilidad de los materiales sintéticos, estos y principalmente los no degradables, están relacionados con la ocurrencia de innumerables complicaciones, incluyendo disturbios metabólicos, perforación o extrusión del injerto, infección, producción excesiva de moco y formación de urolitos. En cambio, el uso de materiales derivados de estructuras corporales animales en relación a los no sintéticos, suelen mostrar una respuesta inflamatoria y reactividad considerablemente menores (De Azevedo y Stopiglia de Azevedo, 2018). Por otro lado, Tang (1998) señala que las propiedades físicas y químicas que presentan las membranas biológicas a utilizar determinan la reacción de rechazo; aunque la reacción de cuerpo extraño es considerada normal en el implante de las mismas. Pero los hallazgos compatibles con rechazo de los implantes de membranas biológicas son atribuidos más a las sustancias conservantes o técnicas de lavado durante el proceso de las membranas que a los tejidos (Trujillo Piso y col., 2016).

Es importante saber que todos los tejidos empleados como membranas biológicas, según Monteros y Zayas y col., (2004), poseen una característica común: son ricos en tejido conectivo, y las propiedades de este las convierten en altamente efectivos para apoyar la reparación tisular al contribuir con la aproximación de los tejidos. El tejido conectivo está conformado estructuralmente por células, fibras y matriz extracelular. Trujillo Piso y col. (2016) destaca que las fibras colágenas y la matriz extracelular proporcionan factores esenciales para el soporte y nutrición celular, lo cual acelera el proceso de reparación en el tejido afectado.

Las membranas biológicas presentan propiedades favorables debido a que son tejidos de fácil obtención y almacenamiento, bajo costo y requieren de técnicas de preparación, implantación y esterilización simples; y como particularidad ocasionan la mínima reacción tisular en el tejido donde son implantadas. Esto finalmente hace que se restablezca la estructura del órgano afectado (Zela huaranca, 2019). Además,

según Franco y Goncalves (2008) previenen la deshidratación de los tejidos y la muerte celular; estimulan la angiogénesis y generan soporte trófico en las heridas. En definitiva, el uso de estas membranas mantiene las células viables y permite que liberen factores de crecimiento, lo cual estimula su proliferación.

El injerto o trasplante es un área o tejido que, separada por completo de la circulación, se traslada hacia una zona receptora, para una permanencia futura, en función de un proceso de neovascularización y tolerancia inmunogénica (Rodríguez y Jiménez, 1996). Son materiales colocados en el organismo para colaborar o asumir temporal o permanentemente la función de una parte del cuerpo. La respuesta del organismo a los mismos, así como la remodelación de los materiales de injerto, está influenciada por muchos factores como el material del injerto y su microentorno (Rivera y col., 2003). En el caso de los injertos cutáneos, es la transferencia de un segmento de dermis y epidermis libres hasta un sitio receptor distante (Fossum, 2008).

En la utilización de los injertos cutáneos obedece a reglas más complejas, en efecto existen distintas variedades de los mismos: finos, de espesor parcial y de espesor total, cada uno de los cuales tiene sus indicaciones precisas en función de las características específicas de la pérdida de sustancia a tratar (Midón Míguez, 1998). Los mismos se utilizan en casos donde los defectos no pueden ser reconstruidos mediante la aposición directa o colgajos cutáneos, como defectos extensos del tronco y en miembros (Fossum, 2008).

Respecto a la clasificación de los injertos suelen ser de acuerdo al donador o al grosor. De acuerdo al donador pueden ser: Autoinjertos (Autólogos) son aquellos en que el donador y el receptor son el mismo animal (Azzetti, 2013; Zamora Restan, 2016). Estos pueden proceder a partir de piel natural o de piel cultivada *in vitro* (Chaves-rodríguez y col., 2014), mientras que Loss y col., (2000) mencionan que tiene como desventaja la de generar una lesión en el sitio donador, lo que involucra dolor, cicatrización y riesgo de infección adicional a la de la lesión original. Los cultivados *in vitro* son frágiles, pero no presentan riesgo de rechazo y deben ser manejados con cuidado, debido a que las lesiones son susceptibles a reaperturas y contracciones de las cicatrices como lo mencionan Chaves Rodríguez y col. (2014).

Los Aloinjertos u Homoinjertos (Homólogos) son aquellos obtenidos entre individuos de la misma especie (Azzetti, 2013). Su principal ventaja consiste en su mayor disponibilidad, se pueden obtener a partir de donantes vivos o fallecidos. Además, también pueden ser de piel natural o piel cultivada *in vitro*. Pero, hay que tener en cuenta que todos los aloinjertos requieren de un estricto control, mediante

análisis serológicos y microbiológicos, para evaluar la presencia de enfermedades infecciosas en el material (Chaves Rodríguez y col., 2014).

Los Xenoinjertos o Heteroinjertos (Heterólogos) son aquellos transferidos de individuos de diferentes especies (Azzetti, 2013). Se suelen utilizar como sustitutos de la piel que incluyen tejidos o proteínas de origen animal entre sus componentes o pueden emplearse para cubrir y proteger temporalmente áreas grandes (Fossum, 2008). Su principal limitante es el alto riesgo de rechazo (Chaves Rodríguez y col., 2014).

La clasificación según su grosor de la piel, a partir de un injerto cutáneo se dividen en injertos de grosor completo o de grosor dividido (grosor parcial). Los de grosor completo es cuando la epidermis y dermis están completamente presentes (Azzetti, 2013). Estos están indicados para cubrir grandes defectos en superficies flexoras para evitar la contractura y en defectos distales de las extremidades (Fossum, 2008), por lo que confieren una mayor elasticidad, mejor protección, mejores resultados cosméticos, son más resistentes, presentan mejor compatibilidad y usualmente no causan cicatrización anómala (Chaves Rodríguez y col., 2014). Además, se destacan por preservar mejor el color, textura y espesor de la piel en relación al injerto de espesor parcial. (Condori, 2011). Las desventajas que se incluyen en este tipo es la eliminación tediosa de tejido subcutáneo y áreas no viables (Fossum, 2008).

De grosor dividido (grosor parcial) son donde presenta la epidermis completa, pero solo una porción de la dermis (Azzetti, 2013). Se recomiendan para heridas superficiales extensas, deficiencia de superficie en mucosas, corrección de sitios donantes de injertos de espesor total y para cerrar lesiones de heridas temporales que requieren estudios patológicos, previa reconstrucción definitiva (Condori 2011). Suelen presentar mayor éxito en la toma del injerto, aunque alcanzan a contraerse; pero pueden ser mallados para cubrir mayor superficie (Chaves Rodríguez y col., 2014). De esta manera, suelen ser menos duraderos, están más predispuestos a traumatismos y el crecimiento de pelo puede ser menos denso o estar ausente (Fossum, 2008).

Según Condori (2011) los injertos de grosor parcial se subdividen en tres tipos: Injertos de piel fina permite la regeneración rápida con formación de una epidermis más resistente y estética, puede regenerarse en una semana o catorce días; y no incluyen en su interior ningún tipo de glándulas ni folículos pilosos, por lo que no tendrán el crecimiento de pelo ni lubricación propia de la piel trasplantada. Los injertos de piel semigruesa carecen de glándulas sebáceas y folículos pilosos

superficiales y la regeneración se realiza en dos o tres semanas. Y, por último, los injertos de piel gruesa existen folículos pilosos y glándulas sudoríparas y sebáceas y su regeneración se realizará en cuatro semanas. Los pelos suelen caer al cabo de un mes del implante y vuelven a crecer posteriormente pasados dos o tres meses (así también como las glándulas no están innervadas/irrigadas, tardarán en recuperarse varios meses).

Se conocen diferentes usos de las distintas membranas biológicas como alternativa de injerto en la clínica. Dentro de ellas, se encuentra la membrana amniótica que los primeros estudios que se notificaron fue para reforzar trasplantes de piel, principalmente en ulceraciones y quemaduras; y en oftalmología, para la reconstrucción de la superficie conjuntiva (Echeverry, Felipe y col., 2018). Principalmente en afecciones oculares corneales y conjuntivales (Zamora Restan, 2016). Además, Barros, Safatle y col., (2005) evaluaron su uso en tres casos diferentes de alteraciones corneales y esclerales, como también en un canino con histiocitoma de córnea, posterior a la resección quirúrgica. Por otro lado, Pontes (2010) en felinos con secuestro corneal y en caninos con úlceras corneales refractarias, les implantó membrana amniótica bovina.

El pericardio bovino es de uso común en diversas cirugías de pared torácica y abdominal, el principal objetivo de su uso para la corrección de defectos abdominales es ayudar en el soporte (De Azevedo y Stopiglia de Azevedo, 2018). También, el pericardio equino los primeros usos fueron en hernias diafragmáticas en caninos. Esto ha impulsado a que otros investigadores como Barros, Safatle y col., (2005) a utilizar este tejido en caninos con úlcera de córnea. Por otro lado, hay estudios realizados de forma experimental en la reparación de lesiones en la pared traqueal de caninos (Brun y col., 2002).

El centro frénico del tendón de los perros también se ha estudiado para su uso en procedimientos reconstructivos y fue eficiente para la reconstrucción de la pared abdominal (De Azevedo y Stopiglia de Azevedo, 2018).

El peritoneo es utilizado para cirugías reconstructivas de la pared abdominal actuando como andamio para el proceso de cicatrización (Alvarenga, 1992). De Azevedo y Stopiglia de Azevedo (2018) destacan que el peritoneo recolectado de la región más ventral del abdomen sería el más indicado, debido a la escasez de tejido adiposo en la zona en comparación con el tejido ubicado en la porción más dorsal.

El cartílago auricular ha sido empleado de forma experimental para la reparación de alteraciones anatómicas traqueales en caninos. Asimismo, se probó este tejido en la reparación de hendidura palatina (fístula oronasal) y en lesiones esofágicas

en caninos. En felinos, este tejido obtenido de caninos mostró resultados favorables al implantarlo en defectos de pared torácica como fallas en la musculatura de la pared o en la ausencia de segmentos costales (Rappeti y col., 2003).

Por otro lado, la fascia lata se han reportado varios usos tales como en la reparación de ligamento cruzado craneal, reparación de tendón calcáneo común, reparación de defectos uretrales, reemplazo total de ligamento patelar, estabilización de articulación coxofemoral y en herniorrafia perineal (Semiglia, Izquierdo y col., 2011). Esta membrana obtenida a partir de caninos presenta determinadas características debido por su alto contenido de colágeno. Por lo que le atribuye un porcentaje de deformación bajo, escasa elasticidad y óptima flexibilidad a la membrana (Brendolan, Rezende y col., 2001).

El conocimiento del empleo de distintas membranas biológicas como alternativa de injerto en los animales resulta una terapéutica a considera.

CONCLUSIÓN

El uso de membranas biológicas como heteroinjertos en cirugía reconstructiva es una técnica prometedora y efectiva, debido a que proporcionan una estructura de soporte, promoviendo la regeneración y la cicatrización de los tejidos dañados con la menor reacción antigénica y de bajo costo; esto las convierten en injertos ideales cuando se busca recuperar la morfología y función de un tejido u órgano. Actualmente, diferentes defectos anatómicos se resuelven con el uso de membranas biológicas, por lo cual todas las experiencias clínicas conocidas en el momento es el mayor fundamento para seguir con su empleo en Medicina Veterinaria.

BIBLIOGRAFÍA

AASEN, I. C., GIRON, G. P., & DE LUNA, M. S. 1968. Aspectos inmunobiológicos del rechazo del trasplante de piel (apuntes bibliográficos previos). *Dermatología Venezolana*, Vol. 7(No. 3 y 4).

ALVARENGA J. 1992. Posibilidades y limitaciones del uso de membranas biológicas preservadas en cirugía. En: Daleck CR, Mukay LS, Baptista LC. *Tópicos en cirugía canina y felina*. FUNEP-UNESP.

AZUARA-BLANCO A, PILLAI CT, DUA HS. 1999. Amniotic membrane transplantation for ocular surface reconstruction. *Bra J Ophthalmol*. Vol. 83(no. 4) p:399-402.

AZZETTI, R. 2013. Manejo médico quirúrgico de las heridas en equinos. Facultad de Ciencias Veterinarias Universidad de Bs. As. Argentina, Buenos Aires: tesis.

BARIANI JUNIOR A, CRISCI A, MACHADO M, GUIMARÃES G. 2007. Análise morfológica de membranas biológicas em diferentes meios de conservação. Documento procedente del 15a Simpósio Internacional de Iniciação Científica da USP; Ribeirão Preto.

BRENDOLAN, A. P.; REZENDE, C. M. F.; PEREIRA, M. 2001. Propriedades biomecânicas da fâscia lata e do ligamento cruzado cranial de cães. *Arquivo Brasileiro de Medicina Veterinária e Zootecnia*, vol. 53, p. 27-36.

BRUN, M, PIGATTO, JAT, DRIEMEIER, D., OLIVEIRA, LO, BECK, CAC, AGUIAR, EV. & GAIGA, LH. 2002. Traqueoplastia en perros con pericardio equino conservado en glicerina por un periodo de 11 años. *Revista da FZVA*, vol.9, p.113-142.

CARDENAS-LAILSON LE, GLAVÁN MONTAÑO A, MALAGÓN HIDALGO HO. 1997. Modelo experimental del uso de pericardio de bovino tratado con glutaraldehído, comparado con malla de silicón para el tratamiento de los defectos congénitos de la pared abdominal. *Cir Gen*; 19(2): p.116-9.

CHAVES-RODRÍGUEZ, M. I., CALVO-CASTRO, L. A., ALVARADO-MEZA, R., MADRIGAL-MONGE, O., ULLOA-FERNÁNDEZ, A., & CENTENO-CERDAS, C. 2014. Sustitutos e injertos de piel desarrollados por ingeniería de tejidos. *Revista Tecnología en Marcha*, vol. 28, p. 46-57.

CLARK, RICHARD AF. 1996. Wound repair: overview and general considerations. *The molecular and cellular biology of wound repair*, p. 3-50.

CONDORI, GABRIELA CHUQUIMIA. 2011. Injertos de piel y cartílago. *Revista de Actualización Clínica Investiga*. Vol. 16, p.776.

DE AZEVEDO, R. A. & STOPIGLIA DE AZEVEDO, A. J. 2018. Principais materiais biológicos e sintéticos utilizados em cirurgias para reconstrução de parede abdominal na Medicina Veterinária: revisão de literatura. Revista de Educação Continuada em Medicina Veterinária e Zootecnia do CRMV-SP, Vol.16(2), p.42-46.

DUA HS, ET AL. 2004. The amniotic membrane in ophthalmology. *Surv Ophthalmol*; Vol.49(1): p.51-77.

ECHEVERRY, G.; FELIPE, L.; ACEVEDO TORO, S. P.; & VANEGAS GIRALDO, J. L. 2018. Implante de membrana amniótica en la corrección de úlceras corneales profundas de caninos y felinos. *Revista de Medicina Veterinaria*, Vol.36: p.109-120.

FERNÁNDEZ GONZÁLEZ, TOMÁS; GÓMEZ ARCOS, LUCÍA; RÍOS, ANA. 1988. Reconstrucciones plásticas en miembros de perro y gato mediante el uso de injertos de piel en forma de red. *Clínica veterinaria de pequeños animales*, vol. 8, no 4, p. 0169-179.,

FOSSUM, T. W. 2008. Cirugía en pequeños animales. Elsevier Health Sciences. Books.google.com.

FRANCO D, GONCALVES F. 2008. Feridas cutâneas: a escolha do curativo adequado. *Rev Col Bras Cir.* ; Vol.35(3): p.203-6.

GRACIANO ECHEVERRY LF, ACEVEDO TORO SP, VANEGAS GIRALDO JL. 2018. Implante de membrana amniótica en la corrección de úlceras corneales profundas de caninos y felinos. *Rev Med Vet.*; 36: 109-120. doi: <http://dx.doi.org/10.19052/mv.5177>.

GUIMARÃES GC, SCAVONE ARF, MACHADO MR, CRUZ CD, CAPALBO AC, SANTOS ALQ. 2007. Avaliação histológica de membranas biológicas bovinas conservadas em glicerina e a fresco. *Biosci J.*; 23(3):120-7.

JONES, I.; LACHLAN, C. & ROBIN, M. 2002. A guide to biological skin substitutes. *British Journal of Plastic Surgery*, 55(3): 185-193. Obtenido de <http://dx.doi.org/10.1054/bjps.2002.3800>.

LEITE DUARTE I. 2007. Membrana amniótica como curativo biológico na cicatrização de feridas infectadas: estudo experimental em coelhos [tesis de maestría]. Belo Horizonte: Universidade Federal de Minas Gerais.

LOSS, M.; WEDLER, V.; KUNZI, W.; MEULI-SIMMEN, C. & MEYER, V. E. 2000. Artificial skin, split-thickness autograft and cultured autologous keratinocytes combined to treat a severe burn injury of 93% of TBSA. *Burns*, 26: 644-652.

MIDÓN MÍGUEZ, JOSÉ. 1998. Colgajos venosos, colgajos estándar e injertos estudio comparativo en conejos.

MONTEROS AE, RODRÍGUEZ FA, THOMAS PH, GUIADO FR. 2004. Tejido conectivo. En: Tratado de histología veterinaria Barcelona: Masson.

MOTA FCD, EURIDES D, FREITAS PMC, BELETTI E, MASTRANTONIO EC, SHIMIZU BJ, ET AL. 2003. Análise morfológica e microbiológica utilizando-se diferentes métodos de preservação sobre a camada muscular do intestino delgado de cães. Ciênc Anim Bras.; 4(2):117-23.

OSPINA, Á. V. (ED.). 2005. Trasplantes. Universidad de Antioquia. P:1

PAVLETIC, M. 2011. Atlas de manejo de la herida y cirugía reconstructiva en pequeños animales. Tercera edición. Ed. Intermédica. Cap. 14.

PÉREZ COVARRUBIAS D, SOTRES VEJA A, JASSO VICTORIA R, OLMOS ZÚÑIGA J, VILLALBA CALOCA J, SANTIBÁÑEZ SALGADO J, ET AL. 2005. Uso del pericardio bovino tratado con glutaraldeído. Rev Inst Nal Enf Resp Mex.;18(3):224-9.

PIGOSSI 1967. Glicerina na conservacao da dura-mater: estudo experimental. Universidade de São Paulo, São Paulo. Brasil.

PONTES KCS. 2010. Membrana amniótica bovina, preservada em glicerina, no tratamento de úlcera de córnea em um cão e de sequestro corneal em dois felinos – Relato de casos. Revista Clínica Veterinária; (85):88-96.

RABELO RE, TABARES GA, PAULO NM, FRANCO DA SILVA LA, DAMSCENO AD, ANDRADE MA, ET AL. 2004. Características físicas e microbiológicas do centro tendíneo diafragmático bovino conservado em glicerina a 98% e no glutaraldeído a 4%. Ciênc Anim Bras; 5(4):229-38.

RAPPETI JC, PIPPI NL, CONTESINI EA, LEMOS PINTO ST, DE LIMA ALVES FSD, LÜCKE STIGGER A, ET AL. 2003. Reconstituição experimental da parede torácica de gatos com implante heterógeno de cartilagem auricular conservada em glicerina a 98%. Ciênc Rural; 33(6):1089-1094.

RIVERA, Jairo A., et al. 2003. Injertos óseos-Nueva Alternativa. Fase I. Extracción de proteínas morfogenéticas parcialmente purificadas de hueso bovino. Revista Colombiana de Ciencias Pecuarias, vol. 16, no 2, p. 139-146.

RODRÍGUEZ, E. M., & JIMÉNEZ, J. P. 1996. Manejo en la Cirugía de Trasplantes: Contribuciones Al VI Curso de Avances en Cirugía: Oviedo, junio de 1995. Universidad de Oviedo.

ROITT, I. M. 2008. Inmunología. Fundamentos (11a edición).

SANTILLÁN DP, JASSO VR, SOTRÉS VA, OLMOS R, ARREOLA JL, GARCÍA D, ET AL. 1995. Reparación de defectos de pared tóracoabdominal de perros con bioprótesis de pericardio bovino. Rev Invest Clin.;47(6):439-46.

SEMIGLIA, G. G.; IZQUIERDO, D. F.; ZUNINO, J. H. 2011. Utilización de fascia lata alogénica para la herniorrafia perineal canina: Comunicación de 7 casos clínicos. Archivos de medicina veterinaria. 43: 1, 59-64.

TIZARD, I. R. 2009. Introducción a la inmunología veterinaria. Elsevier Health Sciences.

TRUJILLO PISO, D. Y.; ZAMORA RESTÁN, W. A. & PADILLA BARRETO, M. Y. 2016. Implantes de membranas biológicas en cirugía reconstructiva veterinaria: aspectos básicos y métodos de conservación.

WERLEY M, BALLANTYNE B, NEPTUM D, LOSCO P. 1996. Four-week repeated skin contact study with glutaraldehyde in rats. Cutan Ocul Toxicol.;15(2):179-93.

WYSOCKI, A. & DORSETT-MARTIN, W. 2008. New Advances in skin substitutes, dermal fillers and other products have expanded the surgical approaches that can be considered to cover tissue defects. ORNurse, 2(9): 30-38.

ZAMORA RESTAN, A. 2016. Implantes de membranas biológicas en cirugía reconstructiva veterinaria: aspectos básicos y métodos de conservación. Disponible: <https://www.researchgate.net/>.

ZELA HUARANCA, M. 2019. Implante de pericardio bovino en cirugía vesical en el perro. Repositorio Institucional. Universidad Nacional del Altiplano. <http://repositorio.unap.edu.pe/handle/UNAP/10660>.